

RESECCION INTESTINAL EN RATAS*

AUTORES: Dr. S. Santana Porbén, Dr. V.M.Rodríguez Sosa, Dr.P.Rodríguez Sotelo, Dr.R.Wong Navarro, Lic.H.Martínez Canalejo.

CENTRO DE CIRUGIA EXPERIMENTAL
ISCM – H

*

El presente trabajo resume la dedicación del autor, desde el 2do año de su carrera por ahondar sobre este tema.

Dr. P. Rodríguez Sotelo.

INTRODUCCION

El síndrome de mala absorción intestinal se instala consecutivamente a enterectomias masivas (1,2,3). La supresión de áreas del tractus gastrointestinal involucradas en procesos absortivos esenciales, provoca una severa insuficiencia intestinal, traducida clínicamente por diarrea intratable, pérdida aguda de peso, y rápida caquexia. Humoralmente, existe anemia, hipoproteinemia y desórdenes hidroelectrolíticos (4).

En el hombre, la supervivencia prolongada es un hecho infrecuente (5), pero con el transcurso del tiempo, cabe esperar la rehabilitación de la función intestinal y mejoría del cuadro nutricional (4,6). Estos hechos se relacionan con transformaciones estructurales del intestino remanente (6), que se adapta funcionalmente a -

las nuevas condiciones impuestas por el trauma quirúrgico. En efecto, cambios morfológicos importantes se han descrito en la mucosa del segmento remanente, en estrecha relación con tal adaptación (4,5,7,8). Dichos cambios fueron más llamativos a nivel del ileon terminal residual (9,10,11), lo que indujo a pensar que la capacidad potencial de rehabilitación del intestino delgado, no es la misma en toda su extensión, sospechándose de la existencia de una relación entre la rehabilitación de la función intestinal post-enterectomías y el nivel topográfico de resección (4). Desafortunadamente, las evidencias a favor de tal hipótesis no han sido concluyentes. En el hombre, parece que no existen diferencias significativas en el comportamiento post-operatorio de pacientes que sufrieron resecciones distales o proximales (12).

Sin embargo, una revisión de los casos descritos en la literatura médica arroja que los supervivientes son mayoritariamente sujetos que evolucionaron con un yeyuno extremadamente acortado, y que a pesar de una convalecencia asistida, no pudieron recuperar el peso prequirúrgico, además de presentar déficit nutricionales importantes (13,14,15).

Trabajos realizados con animales de experimentación aportaron resultados contradictorios. Mientras algunos autores no hallaron diferencias entre los efectos de resecciones distales y proximales en perros y ratas albinas (4,16), otros afirman que las resecciones distales producen marcada afectación ponderal (17,18), en contradicción con la opinión de terceros de que sí existen deficiencias nutricionales después de resecciones proximales (19).

Las opiniones recogidas conducen a pensar que es difícil asegurar si los cambios anatómicos observados están asociados realmente con la -

adaptación intestinal funcional (15).

Un estudio matemático de la respuesta ponderal post-enterectomías, unido a un análisis histopatológico comparativo de la mucosa del segmento intestinal remanente, permitió establecer una relación estrecha entre las características de la respuesta compensatoria del segmento remanente y el nivel topográfico de resección.

MATERIAL Y METODO

Fueron utilizadas 20 ratas albinas, con un peso promedio de 286 ± 36 g, para formar dos grupos de estudio:

- Grupo I: Resección Distal

Se practicó la resección de las porciones distales del intestino delgado, teniendo como punto de referencia la válvula ileocecal.

- Grupo II: Resección Proximal

Se extirparon las porciones proximales del tractus, a partir de la unión duodenoyeyunal, inmediatamente después del asa fija.

El segmento resecado en el momento quirúrgico fue fijado en formol al 10%, y de su análisis histológico se estableció un patrón para estudios comparativos.

A todos los animales se les suministró agua y comida "ad libitum".

El peso post-operatorio fue registrado diariamente.

La experiencia se dio por concluida al 28 día de evolución, con el sacrificio del animal por inhalación de éter en cámara creada "ad hoc".

El segmento remanente fue extraído y fijado en formol al 10%, para realizar análisis comparati-

vo y arribar a resultados.

RESULTADOS

. Grupo I: Resección Distal

1.- Pérdida de peso post-quirúrgica: ocurre una reducción real del peso del animal después de la intervención ($p < 0,01$). La pérdida representa el menos 4% del peso pre-quirúrgico.

2.- Evolución post-operatoria:

Días 0-3: franca reducción del peso.

En el tercer día de evolución, la curva describe su punto declive, cuando el peso anotado representa el menos 11% del peso pre-quirúrgico.

La variación del peso post-operatorio respecto del tiempo de evolución se analizó mediante el siguiente modelo:

$$Y = A \cdot e^{-kt^{1/2}} \quad (p < 0,01)$$

Y: peso post-operatorio

t: día de evolución ($0 \leq t \leq 3$)

k: constante ($0,01 < k < 0,1$)

Para $t = 0$, $Y = A$: peso post-quirúrgico (registrado inmediatamente después de la operación).

Días 3-28: se observa recuperación de la función intestinal.

$$Y = 252 + 1,24 t \quad (p < 0,001)$$

3.- Recuperación del peso post-quirúrgico.

El animal logra recuperar el peso post-quirúrgico al finalizar la experiencia ($p < 0,01$).

El peso anotado representa el 4% del peso post-quirúrgico.

4.- Recuperación del peso pre-quirúrgico.

El animal no logra recuperar el peso pre-quirúrgico; el peso registrado en el día 28 representa el menos 0,2% del peso pre-quirúrgico.

5.- Estado histopatológico.

Macroscópicos:

a.- Discreto aumento del diámetro de la luz intestinal.

b.- Dilatación a nivel del sitio de anastomosis.

Microscópicos:

c.- Engrosamiento de la capa mucosa a expensas de una hiperplasia glandular.

d.- Elongación y ensanchamiento de la vellosidad intestinal (Fotos 1, 2).

. Grupo II: Resección Proximal


1.- Pérdida de peso post-quirúrgica: después de ser operado, hay una verdadera reducción del peso del animal ($p < 0,01$). La pérdida representa el menos 4% del peso pre-quirúrgico.

2.- Evolución post-operatoria:

Días 0-10: Caída exponencial del peso.

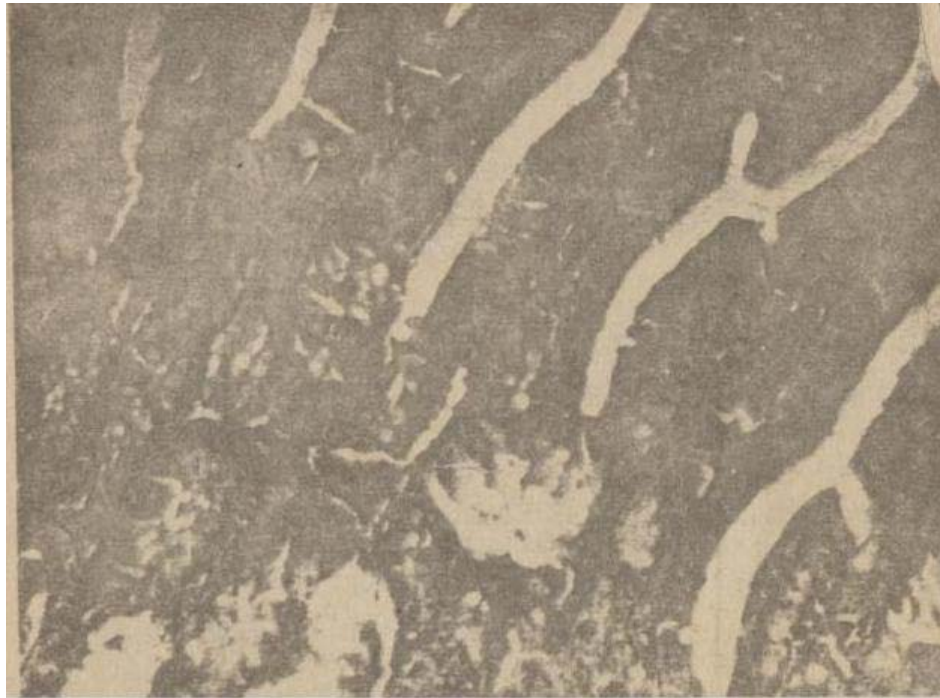
El punto declive de la curva se registra el día 10, cuando el peso observado representa el menos 15% del peso pre-quirúrgico.

La variación del peso post-operatorio se describe mediante el modelo:



1.- YEYUNO MEDIO – corte transversal – (100 x)

Material incluido en parafina y teñido con H/E.



2.- YEYUNO PROXIMAL – corte longitudinal – (200 x)

Hipertrofia de las vellosidades intestinales.

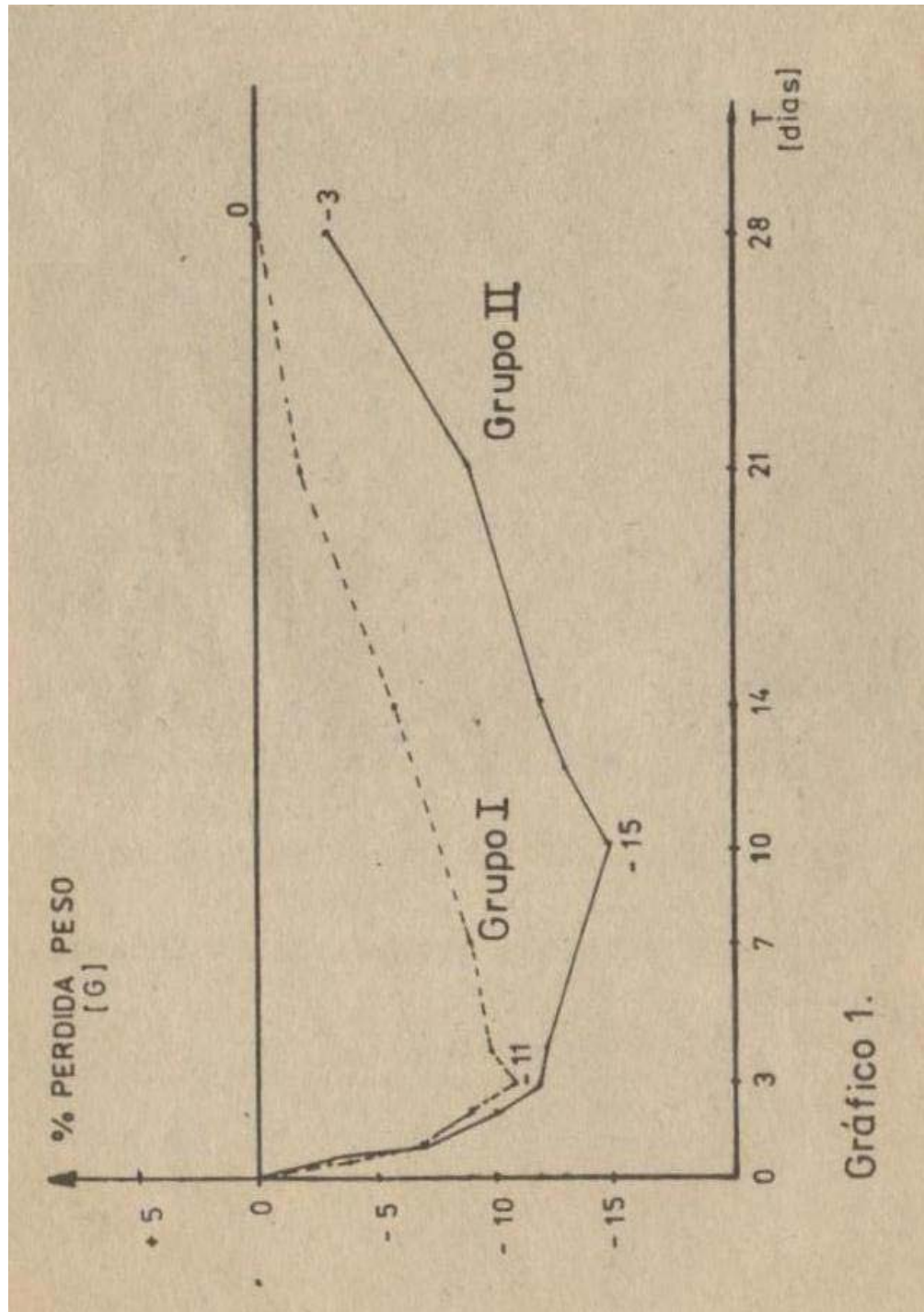


Gráfico 1.

$$Y = A \cdot e^{-kt} \quad (p < 0,05)$$

Y: peso post-operatorio

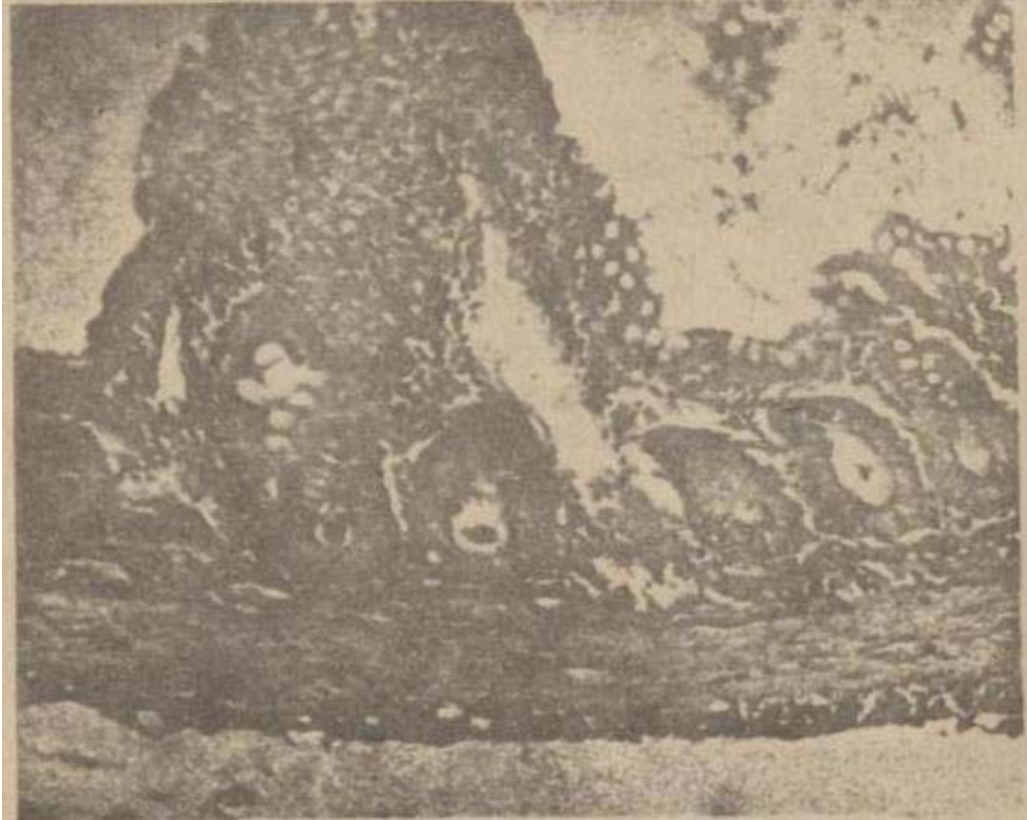t: día de evolución ($0 \leq t \leq 1$)

Para $t = 0$, $Y = A$: peso post-quirúrgico.

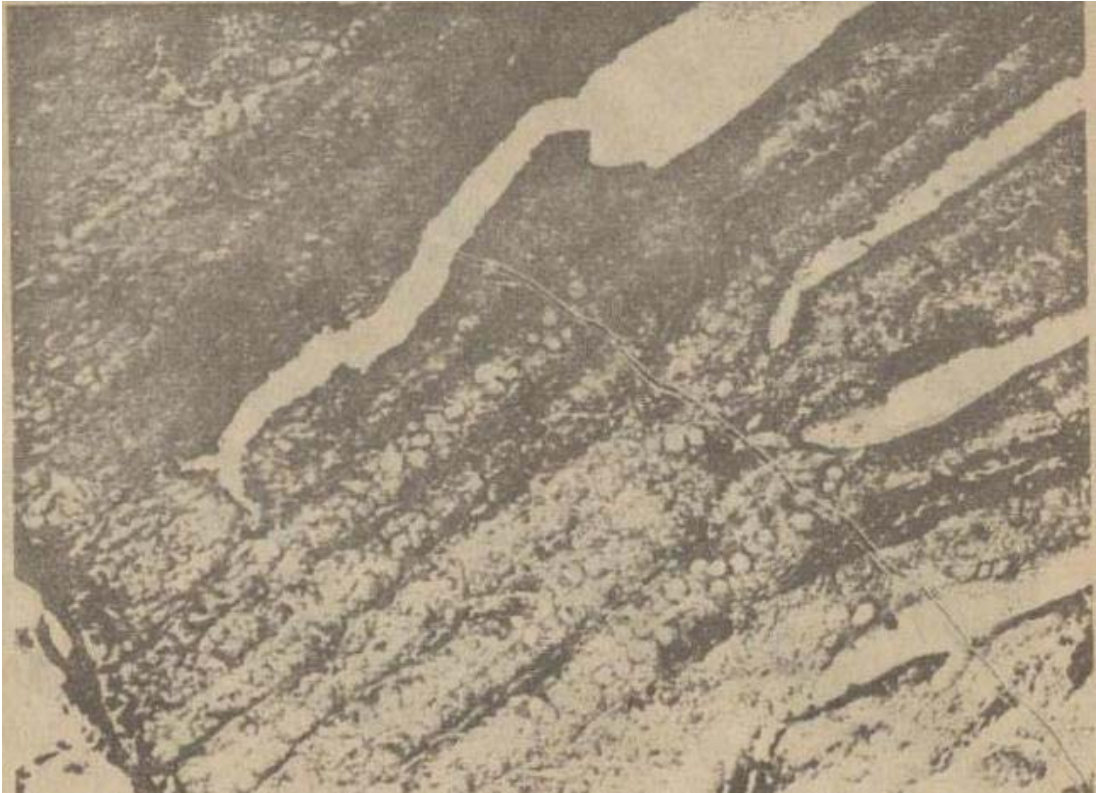Días 10-28: Lenta recuperación de la función intestinal.

$$Y = 227 + 1,68 t \quad (p < 0,001)$$

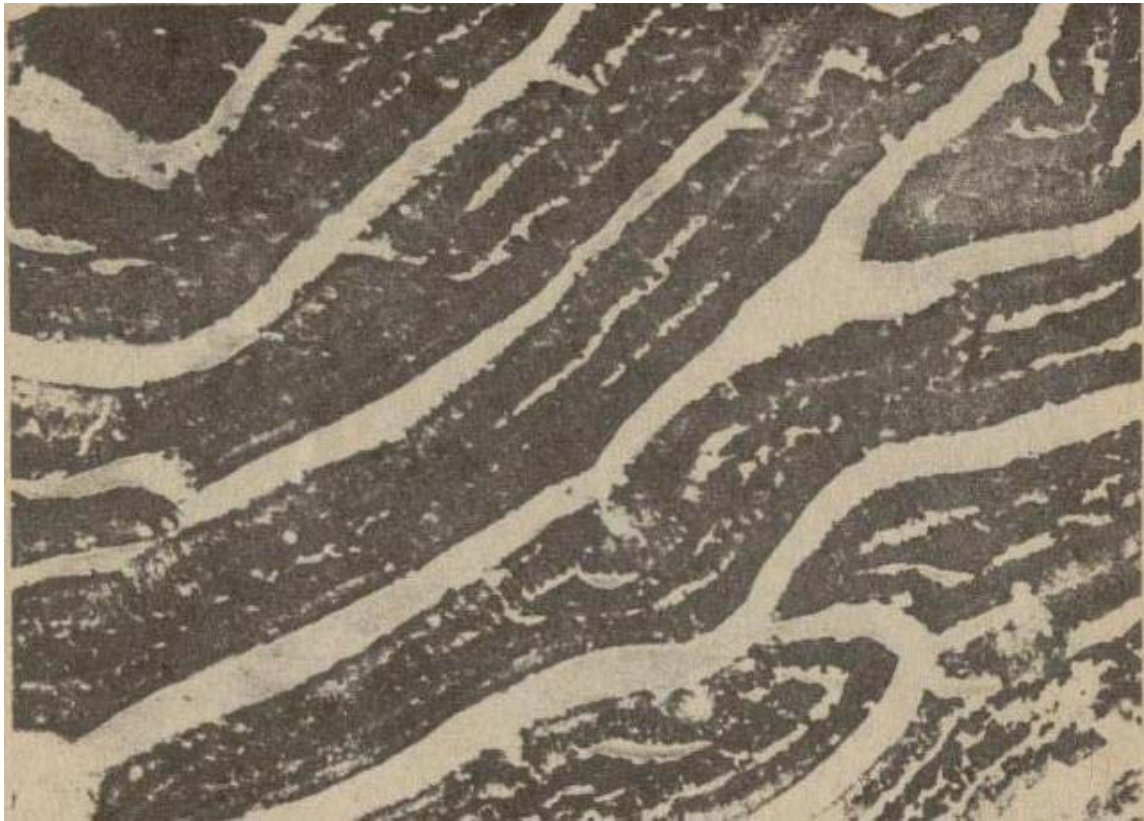- 3.- Recuperación del peso post-quirúrgico A: no ocurre. El peso anotado representa el 0,4% de A.
- 4.- Recuperación del peso pre-quirúrgico: no ocurre. El peso observado representa el menos 3% del peso pre-quirúrgico.
- 5.- Estudio histopatológico:
Macroscópico:
 - a.- Dilatación marcada del segmento remanente.
 - b.- Engrosamiento de la pared intestinal.
Microscópico:
 - c.- Aumento del número de vellosidades.
 - d.- Vellosidad larga y estrecha.
 - e.- Apiñamiento de las células epiteliales de la mucosa (Foto 3,4,5 y Gráfico II).



3.- ILEON MEDIO – corte transversal – (100 x)
Aspecto rudimentario de las vellosidades.



4.- ILEON TERMINAL – corte longitudinal
(200 x)



5.- ILEON TERMINAL – corte longitudinal (200 x)
Notable hiperplasia de las vellosidades.

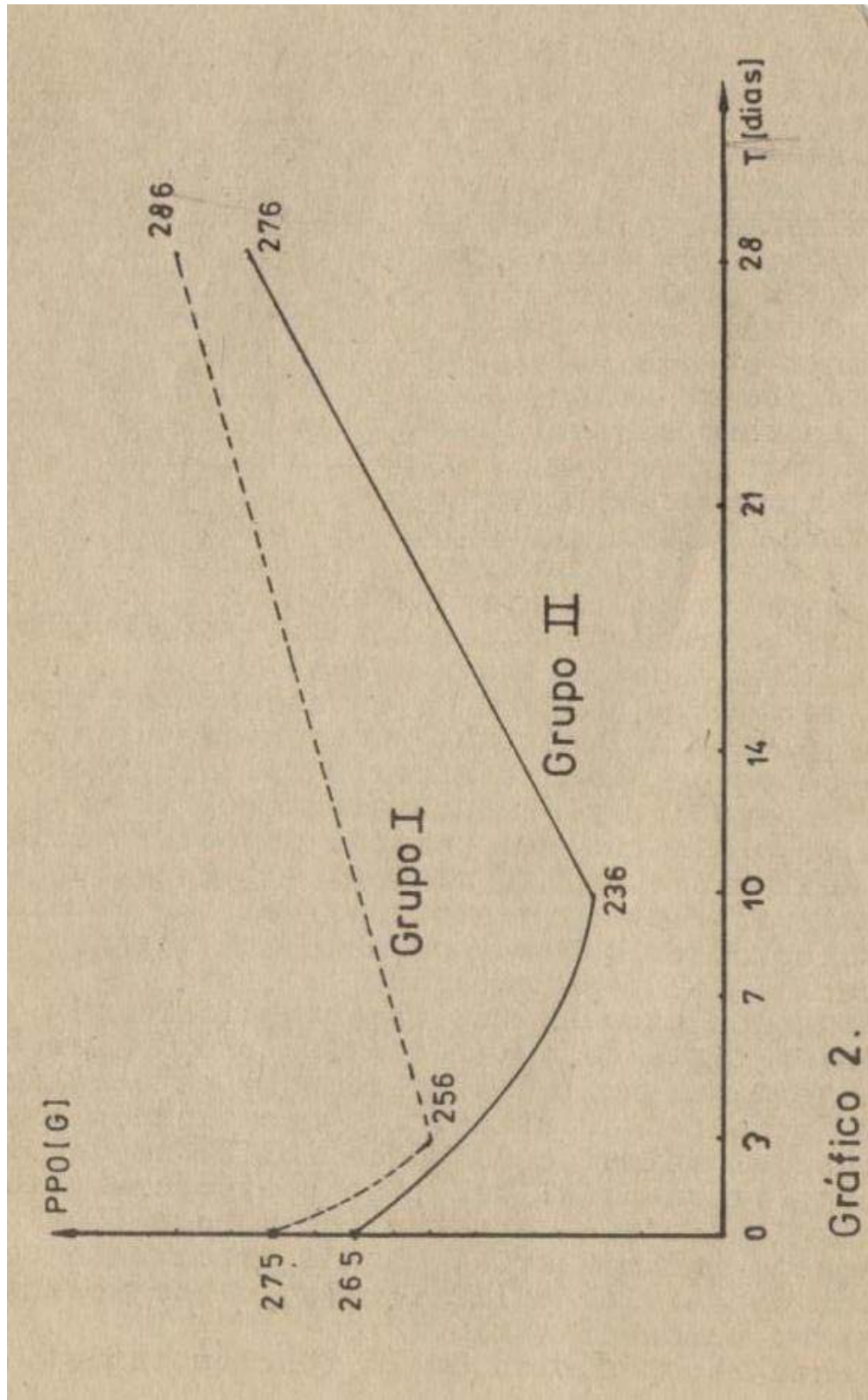


Gráfico 2.

DISCUSION

Las características de la respuesta compensatoria del segmento intestinal remanente después de enterectomías masivas, dependen del nivel topográfico de resección, como se deduce de los resultados presentados. Esta relación de dependencia puede ser entendida mejor si se tiene en cuenta que la especialización funcional y morfológica de la mucosa intestinal no es uniforme en todo el tractus. El notable desarrollo del duodeno y yeyuno proximal, donde existe un elevado número de pliegues de la mucosa, una alta diferenciación glandular, vellosidades numerosas y bien definidas, para determinar un patrón absortivo típico, contrasta con un ileon terminal pobremente diferenciado (escasos pliegues, vellosidades ralas y romas).

En consecuencia, después de enterectomías distales en el yeyuno proximal remanente, ocurren procesos esencialmente hipertróficos, evidentes en la elongación y ensanchamiento de la vellosidad, pero sin que sea posible detectar variación del número de las mismas. La respuesta adaptativa se observa a partir del tercer día de evolución, en que se constata una rápida recuperación del peso perdido.

La situación es cualitativamente diferente cuando se trata de enterectomías proximales. El ileon terminal residual, pobremente especializado, es incapaz de sostener las necesidades metabólicas del animal, como puede inferirse del decremento exponencial del peso post-operatorio. Histológicamente, se observa una mucosa ileal de aspecto rudimentario, con una importante población de células caliciformes, lo que define un patrón mucosecretorio.

Una lenta recuperación de la función intesti-

nal comienza después del día 10 de evolución. El sustrato anatómico de tal adaptación es un aumento del número de pliegues de la mucosa y de las vellosidades ileales, junto con la aparición de una vellosidad morfológicamente distinta: larga y estrecha. Obviamente, esta respuesta es de tardía presentación y está mediatizada por la afectación nutricional de los primeros días de evolución post-operatoria. Los nuevos enterocitos son histológicamente indiferenciados, metabólicamente inmaduros y con un tiempo de vida media acortado, lo que provoca que la actividad funcional y enzimática por célula esté disminuída, haciendo aún más penosa la rehabilitación del ileon terminal (10,11,20).

CONCLUSIONES

- 1.- Las características de la respuesta compensatoria del segmento intestinal remanente después de enterectomías masivas en ratas albinas dependen del nivel topográfico de resección.
- 2.- Después de enterectomía distal en el yeyuno proximal, ocurren cambios hipertróficos con elongación y ensanchamiento de la vellosidad.
- 3.- Después de enterectomía proximal, en el ileon terminal ocurre una verdadera hiperplasia, con aparición de una vellosidad alargada y estrecha.
- 4.- La capacidad de adaptación del ileon terminal, es mayor que la del yeyuno proximal, pero está mediatizada por una severa afectación nutricional durante los primeros días de evolución post-operatoria.

BIBLIOGRAFIA

- 1.- Habif D.V.: Immediate complications of surgery of the intestine. *The Surgical Clinics of North America* 44(2), 1964.
- 2.- Cohn I, Francis NC.: Small bowel resection. *The Surgical Clinics of North America* 46(5), 1966.
- 3.- Haymond HE.: Massive resection of the small intestine. *Surg., Gynecol., & Obstet.* 61: 693, 1935.
- 4.- Wilmore DW, et al.: The role of nutrition in the adaptation of the small intestine after massive resection. *Surg., Gynecol., & Obstet.* 132:673, 1971.
- 5.- Porus RL.: Epithelial hyperplasia following massive small bowel resection in man. *Gastroenterology* 48:731, 1966.
- 6.- Nygaard K.: Resection of the small intestine in rats. Nutritional status and adaptation of fat and protein absorption. *Act. Chir. Scand.* 132:731. 1966.
- 7.- Nygaard K.: Resection of the small intestine in rats. III: Morphological changes in the in testinal tract. *Act. Chir. Scand.* 132:233, 1967.
- 8.- Booth C, et al.: Intestinal hypertrophy following partial resection of the small bo - wel in rat. *Brit. J. Surg.* 46:403, 1959.
- 9.- Voitk AJ, Crispin JS.: The ability of an ele mental diet to support nutrition and adapta tion in the short gut syndrome. *Ann. Surg.* 181:220, 1976.

- 10.- Garrido AB, et al.: Aminoacid and peptide absorption after proximal small intestinal resection in the rat. *Gut* 20:114, 1978.
- 11.- Sagor G.R., et al.: The effect of altered luminal nutrition on cellular proliferation and plasma concentrations of enteroglucagon and gastrin after small bowel resection in the rat. *Brit. J. Surg.* 69:14, 1982.
- 12.- Sodeman W.A.: Resección intestinal masiva. En: "Fisiopatología Clínica-Mecanismos de producción de los síntomas", p. 464. Tercera Edición, Edición Revolucionaria, La Habana, Cuba, 1967.
- 13.- Cohn H.J., et al. The short bowel syndrome. *Ann. Surg.* 175:25, 1972.
- 14.- Sandoval O.O.: Resección yeyunoíleal amplia con supervivencia prolongada. Presentación de un caso. *Rev. Cub. Cir.* 12:117, 1973.
- 15.- Scheflan M., et al.: Intestinal adaptation after extensive resection of the small intestine and prolonged administration of parenteral nutrition. *Surg., Gynecol., & Obstet.* 143:757, 1973.
- 16.- Clatworthy M.W., et al.: Extensive small bowel resection in young dogs: its effects on growth and development. *Surgery* 32:341, 1952.
- 17.- Reynell P.C., Spray G.H.: Small intestine function in the rat after massive resection. *Gastroenterology* 31:361, 1956.
- 18.- Kremen A.J., et al.: An experimental evaluation of the nutritional importance of proximal and distal small intestine. *Ann. Surg.*

140:439, 1954.

- 19.- Jensenius H.: Results of experimental resections of the small intestine in dogs. Copenhagen, 1945.
- 20.- Loran M.R., Crocker T.T.: Population dynamics of intestinal epithelia in the rat - two months after partial resection in the ileum. J. Cell. Biol. 19:255, 1963.